RG Os Sacrum / Os Coccygis

Endring siden forrige versjon
Lagt inn illustrasjoner.

RG Sacrum (RG Coccygis; se under)

Indikasjon	Skade, smerte	*Front AP, Side*

FRONT AP		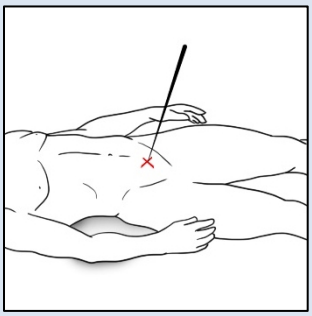
INFORMASJON		
POSISJONERING	Pasienten ligger rett på ryggen uten rotasjon med strake bein. Inkluder område fra L5 til Os Pubis samt forbi IS-ledd på sidene.	
SENTRERING	I pasientens sagitale midtlinje, i høyde midt mellom Symfysis pubica og Spina Iliaca Superior Anterior.	
STRÅLERETNING	15° caudo-craniell	
BILDEKRITERIER	Hele Sacrum fremstilles uten rotasjon, i korrekt AP projeksjon uten forkorting, med tilhørende IS-ledd, fra L5 til Symfysis pubica.	
KOMMENTAR		
SIDE		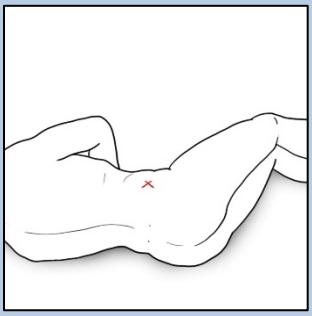
INFORMASJON		
POSISJONERING	Pasienten liggende på venstre side med bøy i knærne. Inkluder område fra Crista Iliaca til hele Coccygis. God kollimering er her spesielt viktig grunnet mye spredt stråling.	
SENTRERING	8-10cm posteriort for Spina Iliaca Superior Anterior	
STRÅLERETNING	0°	
BILDEKRITERIER	Sacrum og Coccygis fremstilles uten rotasjon, fra L5 til hele Coccygis.	
KOMMENTAR		

RG Coccygis

Indikasjon	Skade, smerte	*Front AP, Side*

FRONT AP		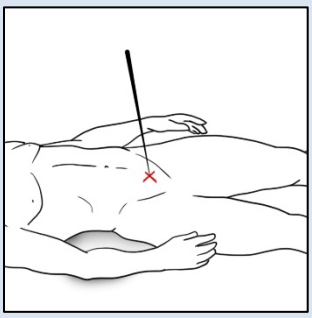
INFORMASJON		
POSISJONERING	Pasienten ligger rett på ryggen uten rotasjon med strake bein	
SENTRERING	Ca.5cm over Symfysis Pubica	
STRÅLERETNING	10° cranio-caudal	
BILDEKRITERIER	Hele Coccygis fremstilles uten rotasjon, og ikke overprojisert av hverken seg selv eller av Symfysis Pubica	
KOMMENTAR		
SIDE		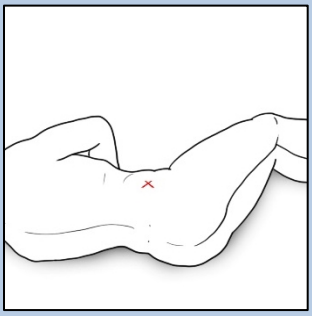
INFORMASJON		
POSISJONERING	Pasienten liggende på venstre side med bøy i knærne. Inkluder område fra Crista Iliaca til hele Coccygis. God kollimering er her spesielt viktig grunnet mye spredt stråling.	
SENTRERING	8-10cm posteriort for Spina Iliaca Superior Anterior	
STRÅLERETNING	0°	
BILDEKRITERIER	Sacrum og Coccygis fremstilles uten rotasjon, fra L5 til hele Coccygis.	
KOMMENTAR		

Referanser

Vedlegg

Slutt på Prosedyre